

Caso clínico

Cetoacidosis alcohólica y complicaciones neurológicas reversibles de la hipofosfatemia

M.^a T. Fernández López¹, M.^a D. García Bargo², M.^a T. Rivero Luis¹, P. Álvarez Vázquez¹,
C. A. Saenz Fernández³ y J. A. Mato Mato¹

¹Servicio de Endocrinología e Nutrición. ²Servicio de Neurología. ³Servicio de Farmacia Hospitalaria. Complejo Hospitalario Universitario de Ourense. Ourense. España.

Resumen

Un paciente varón de 57 años alcohólico ingresó en nuestro hospital por alteración del nivel de conciencia y polirradiculitis. En el estudio analítico aparecía acidosis metabólica, hipopotasemia e hipofosfatemia.

La cetoacidosis alcohólica es frecuente en estos pacientes. Todos ellos se presentan con una historia de abuso del alcohol, con cese del consumo los días previos por la aparición de náuseas, vómitos y dolor abdominal. Los datos básicos de laboratorio son: glucemia normal o baja, acidosis metabólica con anión GAP elevado, ausencia de alcohol en sangre y cetonuria. Los mayores peligros son la hipovolemia, hipopotasemia, hipoglucemia y acidosis.

El abuso del alcohol puede provocar un amplio rango de trastornos electrolíticos y del equilibrio ácido-base, incluyendo hipofosfatemia, hipomagnesemia, hipocalcemia, hipopotasemia, acidosis metabólica y alcalosis respiratoria.

El deterioro del nivel de conciencia puede observarse en relación con intoxicación etílica aguda, encefalopatía de Wernicke, síndrome de abstinencia, mielinolisis central pontina, encefalopatía hepática, hipoglucemia y trastornos electrolíticos.

(*Nutr Hosp.* 2012;27:936-939)

DOI:10.3305/nh.2012.27.3.5692

Palabras clave: *Cetoacidosis alcohólica. Hipofosfatemia. Polirradiculitis.*

ALCOHOLIC KETOACIDOSIS AND REVERSIBLE NEUROLOGICAL COMPLICATIONS DUE TO HYPOPHOSPHATAEMIA

Abstract

A 57-year-old man with chronic alcoholism was admitted to our hospital due to disturbance of consciousness and polyradiculitis. Laboratory examination revealed metabolic acidosis, hypokalemia and hypophosphataemia.

Alcoholic ketoacidosis is a common disorder in alcoholic patients. All patients present with a history of heavy alcohol misuse, preceding a bout of particularly excessive intake, which had been terminated by nausea, vomiting and abdominal pain. The most important laboratory results are: normal or low glucose level, metabolic acidosis with a raised anion GAP, low or absent blood alcohol level and urinary ketones. The greatest threats to patients are: hypovolemia, hypokalemia, hypoglucemia and acidosis.

Alcohol abuse may result in a wide range of electrolyte and acid-base disorders including hypophosphataemia, hypomagnesemia, hypocalcemia, hypokalemia, metabolic acidosis and respiratory alkalosis.

Disturbance of consciousness in alcoholic patients is observed in several disorders, such drunkenness, Wernicke encephalopathy, alcohol withdrawal syndrome, central pontine myelinolysis, hepatic encephalopathy, hypoglucemia and electrolyte disorders.

(*Nutr Hosp.* 2012;27:936-939)

DOI:10.3305/nh.2012.27.3.5692

Key words: *Alcoholic ketoacidosis. Hypophosphataemia. Polyradiculitis.*

Correspondencia: María Teresa Fernández López.
Complejo Hospitalario Universitario Ourenseano.
32002 Ourense. España.
E-mail: maria.teresa.fernandez.lopez@sergas.es

Recibido: 21-XII-2011.
1.^a Revisión: 11-I-2012.
Aceptado: 16-I-2012.

Abreviaturas

K: Potasio.
EESS: Extremidades superiores.
EEII: Extremidades inferiores.
CAA: Cetoacidosis alcohólica.
Acetil CoA: Acetil coenzima A.
AGL: Ácidos grasos libres.
BHOB: Betahidroxibutirato.
CAD: Cetoacidosis diabética.
P: Fosfato.
Ca: Calcio.
Mg: Magnesio.

Caso clínico

Varón de 57 años con los antecedentes de etilismo crónico activo y hepatopatía alcohólica secundaria, que precisó ingreso previo en la Unidad de Agudos de Psiquiatría por cuadro maníaco relacionado con ingesta alcohólica. Ingresó en Neurología procedente de urgencias por clínica de una semana de evolución de deterioro progresivo con imposibilidad para la bipedestación y disminución del nivel de conciencia en las últimas 24 horas. El paciente estaba afebril, con TA de 120/75 mmHg, taquicárdico, taquipneico e icterico. La auscultación cardiopulmonar era normal. Neurologicamente presentaba somnolencia, leve midriasis bilateral, debilidad facial bilateral con resto de pares craneales normales, debilidad muscular en las cuatro extremidades (falta de colaboración para realizar balance) e hiporreflexia generalizada. No se observaron temblor ni agitación. En la analítica de urgencias destacaban: glucemia elevada (233 mg/dL), función renal normal, hipopotasemia, acidosis metabólica con lactato normal y alcalosis respiratoria (pH: 7,3, bicarbonato: 11,9 mmol/L, exceso de bases: -14,4 mmol/L, pO₂: 104 mmHg, pCO₂: 24 mmHg, Lactato: 2,8 mmol/L). Se inició tratamiento con hidratación intravenosa (dextrosa al 5% y salino), reposición de potasio (K), administración de tiamina por vía parenteral y medidas antiencfalopatía hepática. Ya en planta de hospitalización la situación neurológica del paciente era similar. El control analítico mostraba agravamiento de la hipopotasemia, hipofosfatemia severa, hipomagnesemia leve, hipernatremia, persistencia de las alteraciones del equilibrio ácido-base, y presencia de metilcetona en orina. No disponemos de cifras de cloro al ingreso para el cálculo del anión GAP, ni de cuerpos cetónicos en sangre. El electrocardiograma se correspondía con un ritmo sinusal y no presentaba alteraciones asociadas a los déficits electrolíticos.

En ese momento se interconsulta a la Unidad de Nutrición para colaborar en el manejo del paciente. Se continuó la hidratación sólo con dextrosa al 5%, sin suero salino, se mantuvo la administración de tiamina parenteral ya iniciada en urgencias a dosis de 100 mg/día y se realizó reposición agresiva de los distintos

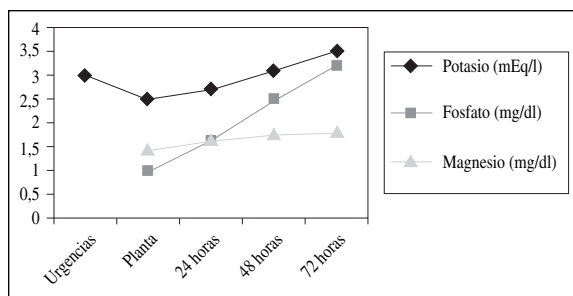


Fig. 1.—Evolución de los niveles séricos de potasio, fosfato y magnesio hasta su normalización tras 72 horas de tratamiento en planta.

déficits por vía intravenosa. Inicialmente se procedió a administrar 40 mmol de fosfato monopotásico en 6 horas (se corresponden en nuestro caso con unos 0,55 mmol de P/kg de peso), tras lo cual se pautó una perfusión de glucosado al 5% con 140 mEq de cloruro potásico (2 mEq de K/kg de peso) y 24 mEq de Mg (3 g de sulfato de magnesio) en las siguientes 24 horas. Al final de este período se habían corregido las anomalías del equilibrio ácido-base y la hipernatremia. Sin embargo fue necesario mantener este ritmo de reposición elevado de P (0,55 mmol de P/kg/día) y K (2 mEq de K/kg/día entre cloruro potásico y fosfato monopotásico) durante 72 horas para conseguir su normalización. En la figura 1 puede verse la evolución diaria de los niveles séricos de K, P y Mg hasta su corrección completa. La mejoría analítica se acompañó de mejoría clínica, lo que permitió la suplementación por vía oral con retirada progresiva de los aportes parenterales.

Simultáneamente el Servicio de Neurología continuó con la realización de los estudios diagnósticos. En la tomografía axial computerizada no había datos de patología endocraneal aguda, aunque sí signos evidentes de atrofia corticosubcortical. El líquido cefalorraquídeo tenía un aspecto ligeramente xantocrómico, sin células, con glucosa 101 mg/dL, proteínas 95 mg/dL, y Adenosina desaminasa 5,5 UI/L. El electroencefalograma evidenciaba una actividad de base rápida de bajo voltaje, sin asimetrías, focalidades ni componentes trifásicos; y el electromiograma sugería afectación polirradicular sensitivo-motora de predominio axonal severa de extremidades inferiores (EEII) y leve de extremidades superiores (EESS).

En el momento del alta el paciente estaba totalmente alerta, con debilidad 4/5 en EESS y EEII. Los diagnósticos definitivos fueron: cetoacidosis alcohólica (CAA), hipofosfatemia e hipokaliemia severas, hipomagnesemia leve, y síndrome confusional y polirradiculoneuritis aguda sensitivo-motora axonal secundarios a hipofosfatemia severa.

Discusión

En 1940 Dillon et al.¹ describieron una serie de nueve pacientes no diabéticos con historia de consumo

excesivo de alcohol que tenían episodios recurrentes de cetoacidosis.

El alcohol es un tóxico que se oxida en el hígado produciendo acetaldehído. Existen tres rutas oxidativas: alcohol deshidrogenasa citosólica, sistema oxidante microsomal y catalasa peroxisomal. La primera es la más importante, e implica la reducción de NAD a NADH. A partir del acetaldehído se obtiene finalmente acetil coenzima A (acetil CoA) que puede ser metabolizado a dióxido de carbono y agua, usado en la síntesis de ácidos grasos, o unirse a una segunda molécula de acetil CoA para formar acetoacetato. Los pacientes alcohólicos tienen con frecuencia depleción proteica y de los almacenes de glucógeno. El aumento en la razón NADH/NAD derivada del metabolismo del alcohol altera la gluconeogénesis hepática a partir de lactato, glicerol y aminoácidos, lo que puede conducir a hipoglucemia, que a su vez origina una serie de cambios hormonales (descenso en la producción de insulina, aumento en los niveles de glucagón, cortisol, adrenalina y hormona de crecimiento) favorecedores de la liberación de ácidos grasos libres (AGL) a partir de los triglicéridos del tejido adiposo. Los niveles elevados de glucagón junto con la abundancia de AGL promueven la oxidación de éstos, con la formación de cuerpos cetónicos. En un medio con una razón NADH/NAD elevada el acetoacetato es reducido a betahidroxibutirato (BHOB), por lo que la razón BOHB:acetoacetato es más alta en pacientes con CAA que en aquellos con cetoacidosis diabética (CAD). Por otra parte, la inhibición de la gluconeogénesis a nivel hepático puede favorecer la acidosis láctica, aunque es infrecuente que sea severa, excepto que coexista un cuadro séptico, convulsiones, déficit de tiamina o alteración de la función hepática².

El cuadro clínico típico de CAA es el de un paciente con historia de abuso crónico del alcohol, que presenta un período previo de aumento de ingesta finalizado por náuseas, vómitos y dolor abdominal. En la exploración física suele aparecer hipotensión, taquicardia, taquipnea y molestias abdominales, con deterioro mínimo del nivel de conciencia². Cuando éste existe, como en el caso de nuestro paciente, se hace necesario buscar otras causas. A nivel analítico destaca: glucemia normal o baja, urea y creatinina normales o discretamente elevadas, acidosis metabólica con anión GAP elevado en ausencia de acidosis láctica o CAD, alcohol en sangre bajo o ausente y cetonuria. La ausencia de cuerpos cetónicos en orina no descarta la CAA. La reacción de nitroprusiato, usada habitualmente para la detección de cuerpos cetónicos en orina, es muy sensible para acetoacetato, menos para acetona y no lo es para BOHB, cuerpo cetónico predominante en la CAA³. La acidosis severa es poco habitual. El pH sanguíneo es el resultado del balance de una serie de trastornos del metabolismo ácido-base: acidosis metabólica por acidosis láctica y cetoacidosis, alcalosis metabólica secundaria a vómitos y

alcalosis respiratoria en relación con hiperventilación primaria⁴.

El tratamiento de la CAA incluye rehidratación intravenosa con dextrosa al 5% y salino, administración de tiamina y suplementación con K. Los principales peligros para estos pacientes son: hipovolemia, hipotatemia, hipoglucemia y acidosis². La infusión de salino puede empeorar la acidosis (acidosis metabólica hiperclorémica), y pueden aparecer o agravarse déficits ya existentes en relación con la administración de glucosa y la corrección de la acidosis.

El abuso del alcohol puede conducir a un amplio rango de trastornos electrolíticos y del equilibrio ácido-base. Elisaf et al.⁵, sobre un total de 79 pacientes alcohólicos valorados al ingreso, previamente a cualquier intervención terapéutica, objetivaron que un 40,5% tenía trastornos ácido-base (12,6% alcalosis respiratoria, 25,3% CAA, 2,5% alcalosis metabólica) y un 52% anomalías electrolíticas (22,8% hiponatremia, 12,6% hipopotasemia, 31% hipomagnesemia, 29% hipofosfatemia y 21% hipocalcemia). La severidad e importancia clínica de estos trastornos dependen de la cantidad de alcohol ingerido, de la duración de la ingesta y de otros factores asociados, como malnutrición, hepatopatía o enfermedades intercurrentes⁶. Sus causas son múltiples. Los pacientes alcohólicos presentan una disfunción tubular renal con descenso en el umbral para la excreción de fosfato (P), incremento en la fracción de excreción de calcio (Ca) y magnesio (Mg) e incapacidad para la acidificación de la orina. Esta disfunción tubular es reversible, desapareciendo en general tras cuatro semanas de abstinencia⁶. A esto se suman: déficits de ingesta, vómitos, aumento de la excreción renal de P, K y Mg en relación con la acidosis; la propia hipomagnesemia que favorece la hipofosfatemia e hipopotasemia por aumento de las pérdidas renales de P y K, y la hipocalcemia en relación con una alteración en la secreción y acción de la hormona paratiroidea sobre las células diana de riñón y hueso⁷. La hipofosfatemia también puede verse agravada por el consumo de antiácidos a base de sales de aluminio, frecuente en este grupo de pacientes. Además, como ya hemos mencionado previamente, la corrección de la acidosis y la administración de glucosa intravenosa^{7,8}, con el consecuente aumento en la secreción de Insulina, favorecen la entrada de cationes al espacio intracelular desde el extracelular, con una posible caída en sus niveles séricos.

El deterioro del nivel de conciencia en pacientes alcohólicos es un hecho frecuente. La etiología es muy variada. Entre las causas más habituales están: intoxicación aguda por alcohol, síndrome de abstinencia, mielinolisis central pontina, encefalopatía de Wernicke, encefalopatía hepática, hipoglucemia⁸ y trastornos electrolíticos. Nuestro paciente había cesado el consumo de alcohol varios días antes del ingreso, no presentaba datos clínicos sugestivos de abstinencia ni de encefalopatía y su glucemia era de 233 mg/dl. Desde

Tabla I
Principales manifestaciones clínicas a nivel neurológico y muscular de los déficits de fosfato, potasio, magnesio y tiamina

Sistema	Hipofosfatemia	Hipopotasemia	Hipomagnesemia	Deficiencia de tiamina
Músculo	Debilidad Mialgias Rabdomiolisis Miopatía proximal	Debilidad, rabdomiolisis, necrosis muscular	Debilidad Fasciculaciones Tetania	
S. Nervioso	Parestesias Parálisis aguda arrefléxica Parálisis de pares craneales Convulsiones Somnolencia Desorientación Coma	Parestesias, arreflexia, parálisis	Ataxia Irritabilidad Convulsiones Vértigo Alteraciones de la personalidad Coma	Neuritis periférica Encefalopatía de Wernicke Síndrome de Korsakov

su llegada al hospital recibió tratamiento con tiamina parenteral y medidas anti-encefalopatía, sin observarse mejoría. En la tabla I pueden verse las principales manifestaciones a nivel muscular y del sistema nervioso de los déficits de P, K, Mg y tiamina⁷. Tanto el deterioro del nivel de conciencia⁸ como la polirradiculoneuritis aguda simulando un Síndrome de Guillain-Barré^{9,10}, trastornos ambos presentes en nuestro caso, se han asociado de forma repetida en la literatura a la hipofosfatemia. La reposición agresiva de P por vía intravenosa condujo a la recuperación clínica progresiva de nuestro paciente.

Concluimos diciendo que los trastornos hidroelectrolíticos y del equilibrio ácido-base son frecuentes en pacientes alcohólicos, pudiendo tener, como en este caso, manifestaciones clínicas potencialmente graves. De ahí la necesidad de una valoración analítica inicial exhaustiva, más allá de la práctica rutinaria habitual en los servicios de urgencias, que nos permita el diagnóstico y tratamiento precoz de estas alteraciones; pues esto conducirá a que reviertan sus manifestaciones clínicas.

Referencias

- Dillon ES, Dyer WW, Smelo LS. Ketone acidosis of non-diabetic adults. *Med Clin N Am* 1940; 24: 1813-22.
- McGuire LC, Cruickshank AM, Munro PT. Alcoholic ketoacidosis. *Emerg Med J* 2006; 23: 417-20.
- Cooperman MT, Davidoff F, Spark R et al. Clinical studies of alcoholic ketoacidosis. *Diabetes* 1974; 23: 433-39.
- Wrenn KD, Slovis CM, Minion GE, et al. The síndrome of oacoholic ketoacidosis. *Am J Med* 1991; 91: 119-28.
- Elisaf M, Merkouropoulos M, Tsianos EV, Siamopoulos KC. Acid-base and electrolyte abnormalities in alcoholic patients. *Miner Electrolyte Metab* 1994; 20 (5): 274-81.
- De Marchi S, Cecchin E, Basile A, Bertotti A, Nardini R, Bartola E. Renal tubular dysfunction in chronic alcohol abuse. Effects of abstinence. *N Engl J Med* 1993; 329 (26): 1927-34.
- Fernández MT, López MJ, Álvarez P, Arias J, Varela JJ. Síndrome de realimentación. *Farm Hosp* 2009; 33 (4): 183-93.
- Funabiki Y, Tatsukawa H, Ashida K, Matsubara K, Kubota Y, Uwatoko H, Kitamura K. Disturbance of consciousness associated with hypophosphataemia en a chronically alcoholic patient. *Int Med* 1998; 37 (11): 958-61.
- Sebatian S, Clarence D, Newson C. Severe hypophosphataemia mimicking Guillain-Barré síndrome. *Anaesthesia* 2008; 63: 873-5.
- Of SD, Rowlands BJ. Guillain-Barré síndrome due to hypophosphataemia following intravenous hyperalimentation. *J Parenter Enteral Nutr* 1988; 12 (4): 414-6.